VOL. 31 N.º 4

ANAIS BRASILEIROS
DE
DERMATOLOGIA E SIFILOGRAFIA

DEZEMBRO DE 1956

DIREÇÃO

Diretor: ANTAR PADILHA GONÇALVES, Rio de Janeiro
Redator-chefe: F. E. RABELLO, Rio de Janeiro
Redator-secretário: CECY MASCARENHAS DE MEDEIROS, Rio de Janeiro

REDAÇÃO

ENNIO CAMPOS, Rio Grande do Sul
H. CERRUTI, São Paulo
OSWALDO G. COSTA, Minas Gerais

PUBLICAÇÃO TRIMESTRAL DA
SOCIEDADE BRASILEIRA DE DERMATOLOGIA E SIFILOGRAFIA

RIO DE JANEIRO BRASIL

SMITH KLINE & FRENCH INTER-AMERICAN CORPORATION

Representantes no Brasil: Companhia Industrial Farmacêutica, Caixa Postal 3786, Rio de Janeiro.

DERMO-PLASTOL

PASTA POROSA

Ácido ortoxilbenzoico, oleos voláteis de origem vegetal.

TRATAMENTO DOS ECZEMAS

ECZEMAS, ERITEMAS, RACHADURAS, QUEIMADURAS. HERPES. IMPETIGO.

Enila

CALMANTE, ANTIPRURIGINOSA, REDUTORA-QUERATOPLASTICA.

LABORATÓRIOS ENILA S. A. — RUA RIACHUELO, 242 - C. POSTAL 484 — RIO
FILIAL: RUA MARQUES DE ITU, 202 — SÃO PAULO

Em tôdas as síndromes alérgicas

A moderna terapêutica dissensibilisante inespecífica:

Allergina

Hormônios concentrados do fígado Baço — Hipófise — Suprarrenal sob forma injetável

UM PRODUTO DO
INSTITUTO BIOCHIMICO

PAULO PROENÇA
Rua Voluntários da Pátria, 286
RIO DE JANEIRO

Vitaminas

PINHEIROS

ALTA CONCENTRAÇÃO
MELHOR ABSORÇÃO
PERFEITA ESTABILIDADE
SABOR DELICIOSO

Pellets

A-VI-PEL
D-VI-PEL
A-D-VI-PEL
POLI-VI-PEL
VITSALMIN

Emulsões

A-D-BOM
EMULVIT


SÍFILIS
Bi solúvel
NATROL
NATROL-A
10,5 mg de Bi
em 2 cm3
NATROL-B
21 mg de Bi
em 2 cm3
NATROL-POMADA
ALTO ÍNDICE TERAPÊUTICO-AÇÃO RÁPIDA-AUSÊNCIA DE FENÔMENOS TÓXICOS
LABORATÓRIO CLÍNICO
CAIXA POSTAL 163
SILVA ARAUJO S. A.
RIO DE JANEIRO

GLICOSE A 50%

AMPOLAS COM 10 CM³

A

"GLICOSE TORRES"

É SUBMETIDA
A RIGOROSAS PROVAS
DE ESTERILIDADE,
INOCUIDADE E DE
ISENÇÃO DE PIROGÊNIO

GLICONECROTON

PREENCHE TODOS OS REQUISITOS
PARA UM SEGURO EMPRÊGO DA GLICOSE

antialérgico
químio-biológico

HIPOSULFOL

EXTRATO TOTAL E AMINO-ÁCIDOS EXPLÊNICOS
EXTRATO TOTAL E AMINO-ÁCIDOS HEPÁTICOS
HIPOSSULFITO DE MAGNÉSIO

INTRAMUSCULAR

1 EMP. DIARIA
(CX. DE 6 EMP., DE 5 CC)

LABORATÓRIOS FARMACÊUTICOS HORMUS LTDA.
PRAÇA DA BANDEIRA, 209 — DEP. DE PROPAGANDA 28-3134
R I O

ARSENOTERAPIA

INTRAMUSCULAR

ACETILARSAN

Óxi-acetilamino-fenilarsinato de dietilamina

SOLUÇÃO NEUTRA E ESTÉRIL
ALTO TEOR EM ARSÊNICO
AÇÃO ANALÉPTICA

SÍFILIS ADQUIRIDA OU CONGÊNITA

NEUROSSÍFILIS

ESPIROQUETOSES

AMEBÍASE

DERMATOSES DIVERSAS

ACETILARSAN PARA ADULTOS

Caixas de 10 e de 100 ampolas de 3 cm^3 de solução a 23,6 %

ACETILARSAN INFANTIL

Caixas de 10 e de 100 ampolas de 2 cm^3 de solução a 9,4 %

A marca de confiança

RHODIA

Caixa Postal 8095 — São Paulo, SP

R. - 183 - 154

Penicilina aquosa de

ação rápida inicial

e duração

extremamente

prolongada ...

- Sífilis.
- Blenorragia aguda.
- Infecções das vias aéreas superiores e inferiores.
- Profilaxia da febre reumática.
- Infecções do trato uro-genital e renal, etc.
- Pré e Post operatório.

PENBENZIL

1.200.000 u. I.

COMPOSIÇÃO:

Dibenzilatilenodiaminodipenicilina G	600.000 u. I.
Penicilina G Procaina	300.000 u. I.
Penicilina G Potássica	300.000 u. I.

BRISTOL LABOR, S. A.

SANTO AMARO — S. PAULO

Anais Brasileiros de Dermatologia e Sifilografia

Caixa postal 389 — Rio de Janeiro

VOL. 31 DEZEMBRO DE 1956 N.º 4

Reinfecção esporotricósica

Relato de um caso

A. Padilha Gonçalves e Osmar Mattos

E' muito rara a reinfecção esporotricósica, pois, além de nunca ter sido observada por nós ou pelos demais componentes do Departamento de Clínica Dermatológica da Policlínica Geral do Rio de Janeiro e da Clínica Dermatológica da Escola de Medicina e Cirurgia, ambos Serviços chefiados pelo Prof. Ramos e Silva, não encontramos casos relatados na literatura médica de que dispuzemos para consulta. No simpósio publicado sôbre a esporotricose nas minas do Transvaal (1), baseado na ocorrência de 2.825 doentes com essa micose, também não há referência a casos de reinfecção.

Tivemos ocasião de observar um indivíduo que, mais de uma vez, foi acometido de esporotricose, e, por isso, julgamos interessante registrar êsse caso, talvez único.

OBSERVAÇÃO DO DOENTE

J. M., com 40 anos de idade, do sexo masculino, branco, brasileiro (D. Federal), solteiro, estofador, residente no Rio de Janeiro, matriculado no Departamento de Clínica Dermatológica da Policlínica Geral do Rio de Janeiro sob o n.º 21.191.

Em 1945 foi atendido por um de nós (A.P.G.), no Hospital da Escola de Medicina e Cirurgia (ficha n.º 4.412), apresentando, então, na face lateral esquerda do pescoço, uma lesão verrucosa de configuração reniforme (fig. 1), donde isolamos o *Sporotrichum Schenckii*. Submetido à terapêutica iodada, a lesão regrediu completamente.

Tornamos a ver o paciente em fins de agôsto de 1955, na Policlínica, apresentando, na mão direita, sôbre a articulação metacarpofalangeana do dedo médio direito, uma lesão verrucosa com algumas crostas pequenas, hematomelicéricas (fig. 2). Era portador da mesma havia cêrca de 1 ano. Inicialmente, apareceu uma pústula rodeada por extenso halo eritêmato-edematoso, no qual outras pústulas foram se formando: gradativamente, deu-se a transformação para o aspecto verrucoso. Uma biópsia dessa lesão revelou um

---

Trabalho do Departamento de Clínica Dermatológica da Policlínica Geral do Rio de Janeiro (Diretor: Prof. J. Ramos e Silva), apresentado na reunião de 28 de setembro de 1955 da Sociedade Brasileira de Dermatologia e Sifilografia (Rio de Janeiro).

A. Padilha Gonçalves: assistente do Departamento de Clínica Dermatológica da Policlínica Geral do Rio de Janeiro e da Escola de Medicina e Cirurgia (Catedrático: Prof. Ramos e Silva).

Osmar Mattos: assistente do Departamento de Clínica Dermatológica da Policlínica Geral do Rio de Janeiro.

granuloma tuberculóide e a semeadura das escamo-crostas permitiu o isolamento do *Sporotrichum Schenckii*. Instituído tratamento com iodeto de potássio, obteve-se a cura da infecção.

O paciente contou ainda que 2 anos antes tivera 2 lesões semelhantes, uma no cotovelo direito e outra na mão direita, as quais evoluíram durante cêrca de 6 meses, conseguindo, afinal, curá-las com aplicações de lápis de nitrato de prata (!?).

COMENTÁRIO

Num período de 10 anos, o doente observado teve, em 3 ocasiões diversas, lesões de esporotricose em sítios diferentes. Da primeira e da última vez, o diagnóstico foi feito por nós e comprovado pelas culturas positivas para o *Sporotrichum Schenckii*. Nas 3 oportunidades, a doença foi curada, sendo que, após a 1ª e a 2ª curas, o doente voltou a apresentar-se com esporotricose.

Cabe aqui a interrogação: trata-se de recidivas ou de reinfecções? Optamos pela última hipótese porque, além de ter sido suficientemente longo o prazo decorrido entre o aparecimento de uma e outra lesão, estas sempre surgiram em pontos diferentes. Já temos visto casos que pudemos rotular como recidivas na esporotricose; porém nêles as novas lesões apareceram no mesmo ponto das primitivas ou, quando muito, no mesmo trajeto linfático. Ainda mais: as recidivas deram-se sempre pouco tempo após a interrupção de um tratamento insuficiente que, na maior parte das vêzes, não chegara a fazer desaparecer por completo a lesão.

No presente caso, as reinfecções foram, com certeza, facilitadas pelo contacto com madeiras, palhas ou outros materiais infectados pelo *S. Schenckii*, com os quais o paciente lida, por fôrça de sua profissão de estofador.

E' curioso o fato de ser excepcional a reinfecção na esporotricose, o que talvez se explique pela permanência, por muito tempo após a cura, de um estado imunoalérgico constatável pelo teste da esporotriquina, que se mostra positivo e até com reações muito fortes, como verificaram Padilha e Pontes de Carvalho (2).

RESUMO

E' relatado um caso de esporotricose verrucosa que, num período de 10 anos, apresentou lesões dessa micose em 3 ocasiões diversas e sempre em pontos diferentes. Em tôdas as vêzes, as lesões curaram completamente com o tratamento instituído.

O caso foi considerado como de reinfecção e não de recidiva, não só pelas lesões terem surgido nas 3 oportunidades em locais diferentes como pelo longo espaço de tempo decorrido entre a cura e o aparecimento de nova lesão.

Considerou-se a profissão do paciente — estofador — como a provável responsável pelas reinfecções, desde que falicita o contato com materiais possìvelmente contaminados (madeiras, palhas, etc...).

E' excepcional a reinfecção esporotricósica, o que talvez seja explicado pela permanência nos pacientes, após a cura, de um estado imunoalérgico que impede o desenvolvimento de uma nova lesão.

Fig. 2 — Lesão de reinfecção esporotricósica, igualmente verrucosa, do paciente J M

Fig. 1 — Esporotricose verrucosa. Lesão apresentada pelo paciente J M

SUMMARY

An unusual case of verrucous sporotrichosis is reported. During ten years the patient developed sporotrichosis on 3 different occasions and always in different cutaneous sites.

Lesions always healed under treatment.

We considered each of these episodes to be due to reinfection and not relapse because: (1) In each instance the lesions were located at different sites; (2) Such a long time elapsed between the healing of a lesion and the development of the succceeding one.

The patient's occupation as an upholsterer was considered to be the probable cause of the reinfections by exposing him to contaminated materials such as wood and straw.

Reinfection is exceptional in sporotrichosis. This may be attributed to the persistence after healing of an immunoallergic state which inhibits the development of a new lesion.

CITAÇÕES

1) Sporothichosis infection on mines of the Witwatersrand. Simpósio publicado pela "Transvaal Chamber of Mines), Johannesburg, 1947.

2) Padilha Gonçalves, A., e Pontes de Carvalho, Lain: Apreciação do teste intradérmico com a esporotriçuina. An. brasil. de dermat. e sif., 29:103 (jun.), 1954.

Endereço do autor:

Av. Ataulfo de Paiva, 1.105 (Rio)

Sôbre um caso de epiteliomatose superficial

Achiléa Lisboa

INTRODUÇÃO

A epiteliomatose superficial tem sido descrita sob várias denominações: eritematóide benigno (Little — 1), epitelioma basocelular múltiplo (Nisbet — 2), carcinóide de pele (Arning — 3), carcinomatose cutânea múltipla (Curban — 4), epitelioma superficial benigno múltiplo (Wise — 5).

As lesões têm evolução lenta e ocorrem com maior freqüência em mulheres, preferindo as idades entre 20 e 40 anos (5).

São raríssimos os casos de epiteliomas basocelulares múltiplos em negros (6). Segundo Portugal (7), sua freqüência em brancos é de 98,94%, enquanto que em melanodermos e faiodermos é de 1,06%.

O caso que é objeto da presente publicação oferece justamente essa particularidade, — que, além da própria raridade da afecção, o torna ainda mais digno de registro, — o de se ter desenvolvido em paciente faioderma, sem causa predisponente evidente.

Por vêzes o número das lesões sobe a cifras bem elevadas. Scharnagel (8) refere um caso de uma criança de cinco anos com mais de mil lesões. Binkley (9), citando Pautrier e Archambault, registra um paciente com cêrca de 200 lesões. A primeira publicação bem documentada sôbre epiteliomatose superficial foi realizada por Little (1), o qual observou, num mesmo indivíduo, mais de 100 lesões. Chamou a esta condição de epitelioma eritematóide benigno. Molesworth (10) assinala que essa multiplicidade é comum na Austrália.

Nisbet (2) e Nomland (11) relatam casos de epiteliomas basocelulares múltiplos pigmentados diagnosticados clinicamente, no início, como "nevus pigmentados congênitos".

As lesões de epiteliomatose superficial podem exibir aspectos diferentes. Por vêzes apresentam-se como placas vermelhas, esca-

---

Trabalho da Clínica Dermatológica e Sifilográfica da Faculdade de Medicina da Universidade da Bahia (Catedrático: Prof. Newton A. Guimarães).
Auxiliar Acadêmico do Laboratório de Histologia da Clínica referida (mantido com auxílio da Fundação para o Desenvolvimento da Ciência na Bahia).

mosas, de bordos hipercrômicos e que crescem periféricamente, enquanto a parte central se atrofia. Outras vêzes, são elevadas, sofrendo ulceração no centro. Algumas dessas lesões cicatrizam espontâneamente.

A estrutura microscópica corresponde à dos epiteliomas basocelulares indiferenciados.

OBSERVAÇÃO

A. S., 35 anos, solteira, parda, doméstica. N.º do registro do Hospital das Clínicas da Bahia: 53.340.

História pregressa da doença atual: refere a paciente o aparecimento, há mais de 10 anos, de pequenas manchas marrons que progressivamente foram aumentando de número e tamanho, enquanto se intensificava a coloração. Essas lesões eram muito pruriginosas e com a coçadura deixavam fluir bastante sangue. Terminavam por ulcerar. Em seguida, a parte central cicatrizava, à medida que os bordos se alargavam e permaneciam ulcerados, cobertos por crostas. Durante todo êsse tempo, algumas das lesões maiores cicatrizaram inteiramente. A paciente fazia uso local de "Antisardina".

Antecedentes patológicos: nunca fêz uso do arsênico.

Antecedentes hereditários: nada digno de nota para o caso.

Antecedentes pessoais: expõe-se muito pouco ao sol, pois trabalha sempre em casa.

Exame físico geral e especial: nada de importância de referência ao caso.

Exame dermatológico: existem várias pequenas manchas hiperpigmentadas, algumas salientes, dispersas na face e na região sagrada. Na região temporal direita observa-se uma lesão cicatricial discretamente deprimida. Uma outra lesão, mais ou menos ovóide, de 5 x 3 cm, situa-se na região mentoniana, à esquerda. Apresenta área central cicatricial, de coloração rósea, bordos circinados, hipercrômicos, com exulcerações cobertas por crostas hemáticas que deixam fluir líquido sero-hemorrágico. Na região interescapular encontra-se ainda uma formação elevada, coberta por espêssa crosta, medindo cêrca de 1,5 x 2 cm., circulada por um halo hipocrômico interno e um outro, mais externo, hipercrômico. Disposta na região médio-dorsal, existe uma outra lesão, ovóide, de 6 x 3 cm. de diâmetro, de bordos hipercrômicos e parte central rósea, coberta, em alguns pontos, por escamocrostas. Lesões de igual aspecto, porém menores, são ainda verificadas na face anterior do tórace, região sagrada e região glútea esquerda. Na face externa da coxa há uma cicatriz que, segundo informação da paciente, corresponde a uma biópsia, realizada anteriormente, cujo resultado, segundo apuramos, revelou estrutura de epitelioma basocelular.

Exame histopatológico: foram realizadas biópsias da região interescapular e da face anterior do tórace com excisão completa das lesões.

a) Biópsia da região interescapular: a epiderme mostra-se atrofiada em tôda a sua extensão. Abrangendo tôda a espessura da derme, há, em vários pontos, crescimentos neoplásicos de células de núcleo alongado, de forma e tamanho mais ou menos uniforme, que se dispõem em vários sentidos, algumas vêzes formando trabéculas que limitam cavidades.

Na periferia dessas formações tumorais, que são bem circunscritas, os núcleos dispõem-se em paliçada. A epiderme, situada imediatamente acima dessas formações, mostra-se ainda mais atrofiada e, nos seus limites, emite prolongamentos, chegando mesmo a circunscrever uma delas. Êsses cresci-

mentos ficam imersos num conjunto jovem, com moderado infiltrado linfocitário. Dentro das massas tumorais há depósitos de pigmento prêto em vários pontos. Pelo P.A.S. observa-se que a membrana basal está presente em tôrno dêsses crescimentos, como também forra as cavidades deixadas pelo entrelaçamento de suas células.

b) Biópsia da face anterior do tórace: a epiderme apresenta-se, de modo geral, atrofiada e com discreta vacuolização de suas células. Em várias zonas, observam-se crescimentos de células epiteliais, acima dos quais a epiderme ainda é mais adelgaçada e que parecem ter conexão com ela em apenas um ponto. Aquelas células são de núcleo alongado, de tamanho mais ou menos uniforme e dispõem-se em vários sentidos, sendo envolvidas por uma cama de núcleos em paliçada. Uma dessas formações apresenta várias áreas de degeneração mucóide. Em tôda derme há extenso e denso infiltrado linfo-histocitário e vasos de neoformação, incluídos num conjuntivo jovem. Na vizinhança daquelas formações neoplásicas há histiócitos carregados de pigmento pardo. Pelo P.A.S. observam-se muitos mastócitos. Nas áreas neoplásicas o infiltrado dérmico penetra entre as células.

Dosagem de colesterol: a dosagem de colesterol revelou 258 mg./100 ml. (técnica de Bloor).

TERAPEUTICA E EVOLUÇÃO

Foi indicada a roentgenterapia, segundo técnica recomendada por Di Rienzo, estando prevista uma dose total de 6.000 R. Até o presente momento observam-se sensíveis melhoras das lesões, algumas das quais se encontram já praticamente cicatrizadas.

COMENTÁRIOS

Para explicar a histogênese da epiteliomatose superficial, poderiam ser lembradas as mesmas hipóteses aventadas para a origem dos basocelulares, já que suas estruturas histológicas são idênticas. Krompecher (12), quem primeiro escreveu sôbre epitelioma basocelular (Basalzellkrebs), classificava-o como câncer oriundo da camada basal da epiderme. Êsse conceito ainda hoje tem adeptos, entre êles Montgomery e Ormsby (13). Krains, Geschickter e Koehler (in Lever — 14) acreditavam que sòmente poderiam originar os epiteliomas basocelulares as células basais dos anexos cutâneos, chamando-os de carcinoma de células de anexos. Ewing (15) crê reforçar essa hipótese o fato de haver nas formas incipientes uma completa separação entre êsses tumores e a epiderme. Foot (16) acha impossível que essas lesões tenham origem nas células da camada basal, uma vez que não se diferenciam seguindo a linha epidermóide, senão assumindo morfologia de anexos cutâneos. Lever (14) considera os epiteliomas basocelulares como hamartomas. Teriam suas origens nos germens epiteliais primários embrionários e, conforme suas potencialidades, tenderiam a reproduzir a estrutura de uma glândula sudorípara, sebácea, ou de um folículo piloso. Justifica seu ponto de vista com o fato de que os epiteliomas basocelulares não se produzem experimentalmente e podem ocorrer múltiplos, sem interferência de agentes carcinogenéticos (16), como aconteceu no presente caso.

Vários fatôres têm sido incriminados como predisponentes à epiteliomatose superficial.

A literatura registra casos de epiteliomas múltiplos produzidos após exposição aos raios X (17) e ao arsênico (18). Tal influência poude ser excluída no caso apresentado.

Os raios solares, por intermédio de suas radiações de menor comprimento de onda, poderiam, também, influenciar no aparecimento dos epiteliomas múltiplos, principalmente quando a quantidade de melanina da pele fôr insuficiente para absorver aquelas radiações (11). Assim se explicaria porque os melanodermos raramente apresentam lesões dêsse tipo. Curban (4) relata dois casos de epiteliomatose superficial em irmãos albinos, que trabalhavam expostos ao sol, enquanto outra irmã, também albina, que não se expunha ao sol, não exibia aquelas lesões.

Pela hipótese de Rolfo (apud Portugal — 7), as radiações ultravioletas atuariam fixando maior quantidade de colesterol à pele, o qual exerceria a ação carcinogenética. Por outro lado, tem-se observado que, nos indivíduos leucodermos, a taxa de colesterol é mais elevada que nos melano e faiodermos (11). No caso em foco a taxa de colesterol está dentro dos limites normais e não parece ter havido interferência dos raios solares, uma vez que a paciente é faioderma, expunha-se pouco àquelas radiações e apresentava, também, lesões em partes do corpo protegidas pelas vestes.

Nesse caso, parece ter existido predisposição da paciente. Assim justifica Montgomery (13) o aparecimento da epiteliomatose superficial na ausência de elementos precipitantes.

O prognóstico dessas lesões é bem favorável, exceto quando haja concomitância de carcinoma espinocelular, como nos casos de Morrow, Lee, Mount e Martinotti, todos referidos por Wise (5) e em 3 dos 16 casos de Montgomery (13), fato que é menos freqüente. As chamadas formas de transição não devem ser consideradas como tal, e, por isso mesmo, a denominação de epitelioma basoescamoso deve ser abandonada. Casos bem comprovados de metástases de basocelulares existem apenas 20 na literatura, nenhum dêles apresentando-se sob forma múltipla (19). Em nossa paciente sòmente a evolução de 10 anos já falaria contra a presença de lesões de espinocelulares.

Recomendam-se, como medidas terapêuticas, a radioterapia e a exérese das lesões, quando oferecem bom plano de clivagem (18). Em nosso caso, além da terapêutica já assinalada, fizemos, também, por ocasião da biópsia, a exérese de duas lesões.

SUMARIO

E' apresentado um caso de epiteliomatose superficial de evolução de 10 anos. A paciente é faioderma, de 35 anos e portadora de lesões na fase, no tórace, na região sagrada e na coxa.

Histológicamente, essas lesões têm estrutura de epitelioma basocelular.

Acentua-se que essa afecção é rara em faiodermos e melanodermos. A história da paciente não evidencia a existência de agentes precipitantes, tais como o arsênico, ou exposição excessiva aos raios solares ou raios X.

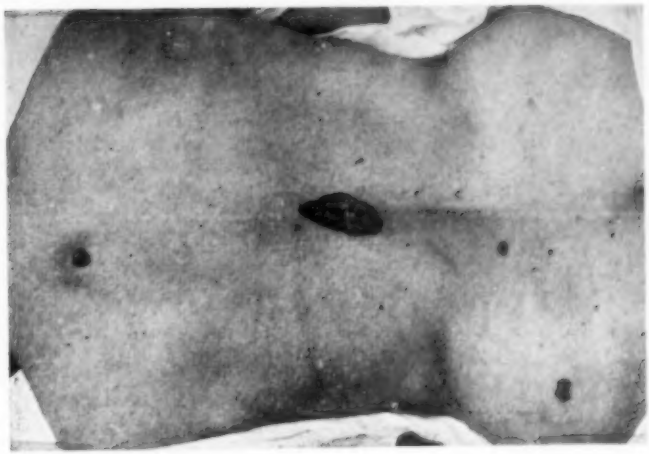

Fig. 2 — Observam-se lesões nas regiões médio-dorsal e interescapular. Outras, menores, são vistas nas regiões sacrada e glútea.

Fig. 1 — Lesão de bordos hipermelanizados, já com a área central cicatrizada.

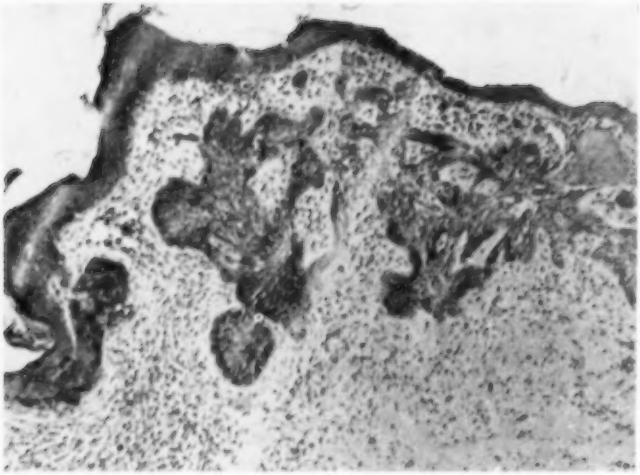

Fig. 3 — A epiderme mostra-se atrofiada. Na derme, logo abaixo da epiderme, há crescimentos neoplásicos constituídos por células de núcleo alongado, de forma e tamanho uniformes, circundados por células dispostas em paliçada. Esses crescimentos ficam imersos num conjuntivo jovem, com infiltrado de linfócitos, histiócitos e mastócitos. Dentro das massas tumorais vêem-se depósitos de pigmento, provàvelmente melânico. H.E. — X90.

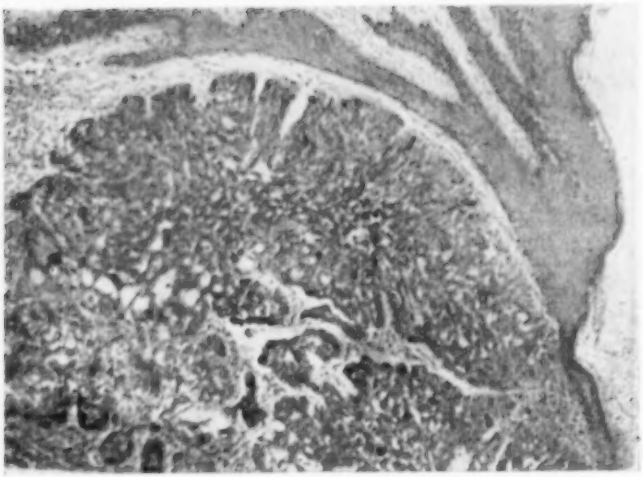

Fig. 4 — A epiderme emite prolongamentos nos limites da formação neoplásica, chegando quasi a circunscrevê-la. H.E. — X450.

SUMMARY

This work reports a case of superficial epiteliomatosis with 10 years of evolution.

The pacient was a color female, thirty five years old. The lesions were located at the shoulders, sacral region, face, chest wall and right thigh. Histologicaly these lesion was diagnosticated as basocelular epithelioma. It is emphasized the fact that such lesions are rare in color people. The history is also negative about some precipitated agents as arsenic, solar or X rays exposition.

ZUSAMMENFASSUNG

Es wurde berichtet ueber einen Fall von Oberflaechen Epitheliomatose von 10 jaehriger Dauer, wo eine praedisponente Ursache, wie, zum Beispiel Sonnenstrahlen, Roentgen-strahlen oder Arsen ausgeschlossen waren. Die Patientin ist von brauner Farbe und zeigt Schaedigungen des Gesichtes, Rücke, Krenzbeingegend, der Oberschenkel und des Brust.

CITAÇÕES

1 — Little, in Wise, F.: Multiple Superficial Beningn Epithelioma of the Skin. Arch. dermat. & syph., 19:1, 1929.

2 — Nisbet, T. W.: Multiple Basal Cell Epithelioma. Origineting from Congenital Pigmented Basal Cell Nevi. Arch. dermat. & syph., 47:373, 1943.

3 — Arning, in Montgomery, H., e Ormsby: Diseases of the Skin. Philadelphia, Lea & Febiger, 1954, 873.

4 — Curban, C. W.: Carcinomatose cutânea múltipla em dois irmãos albinos. Rev. paulista de med., 39:440, 1951.

5 — Wise, F.: Multiples superficial benign epithelioma of the skin. Arch. dermat. & syph., 62:622, 1950.

6 — Hagen, H. H., e Freeman, C. W.: Skin cancer in american negro. Arch. dermat. & syph., 62:622, 1950.

7 — Portugal, H.: Raridade dos epiteliomas cutâneos nos individuos pigmentados. An. brasil. de dermat. e sif., 17:47 (mar.), 1942.

8 — Scharnagel, I. M., e Pack, G.: Multiple basal cell epitheliomas in a five year old shild. Am. J. Dis. Child., 77:647, 1949.

9 — Binkley, C. W., e Johnson, H.: Epithelioma adenoides cysticum; basacell nevi, agenesis of the callosum and dental Cysts — A clinical and autopsy study. Arch. dermat. & syph., 63:72, 1951.

10 — Molesworth, in Wakeley, C., e Childs, P.: Basal-cell carcinoma with special reference to lesiona on neck, trunk, and limbs. Brit. Med. J., 30:647, 1949.

11 — Nomland, R.: Multiple basal cell epithelioma origineting from congenital pigmented basal cell nevi. Arch. dermat. & syph., 25:1 002, 1932.

12 — Krompecher, E., in Foot, N. C.: Adnexal carcinoma of the skin. Am. J. Path., 23:1, 1947.

13 — Montgomery, H.: Superficial epitheliomatosis. Arch. dermat. & syph., 20:339, 1929.

14 — Lever, W. E.: Histopathology of the Skin. Philadelphia, J. B. Lippincott, 1954, 321.

15 — Ewing, J.: Oncologia. Barcelona, Salvat Editores S. A., 1948, 950.

16 — Foot, N. C.: Adnexal Carcinoma of the skin. Am. J. Path., 23:1, 1947.

17 — Anderson, W. P., e Anderson, H. E.: Development of basal cell epithelioma as a consequence of radiodermatitis. Arch. dermat. & syph., 63:586, 1951.

18 — Allen, A. C.: The Skin. St. Louis, Mosby Company, 1954, 792.

19 — Lates, R., e Kessler, R. W.: Metastasizing basacell epithelioma of the skin — report of two cases. Cancer Research, 4:622, 1950.

Endereço da autora:

Clínica Dermatológica e Sifilográfica da Faculdade de Medicina da Universidade da Bahia — Hospital das Clínicas (Salvador)

Boletim da Sociedade Brasileira de Dermatologia e Sifilografia

Sessão de 27 de julho de 1955

O Sr. Presidente declara aberta a sessão e comunica que o Dr. Glynne Leite Rocha seguirá para os Estados Unidos da América, em viagem de estudos, e submete à aprovação dos presentes a proposta de que a S.B.D.S. lhe delegue poderes para representá-la nos certames científicos a que comparecer. A proposta foi aprovada.

ORDEM DO DIA:

XANTOMA NEVIFORME — DR. GLYNNE LEITE ROCHA

O autor não forneceu resumo desta comunicação.

COMENTÁRIO:

Prof. J. Ramos e Silva — Tece considerações sôbre alguns casos que teve, semelhantes ao apresentado.

INCONTINENTIA PIGMENTI — PROF. J. RAMOS E SILVA

M. C. G., do sexo feminino, branca, com 8 anos de idade, nascida e residente em Minas Gerais. Matriculada, em 18/7/1955, no Departamento de Dermatologia da Policlínica Geral do Rio de Janeiro (ficha 20 881).

Os pais não são consangüíneos. O avô materno, de origem síria, sofreu de tuberculose pulmonar na velhice. A avó materna é nanática.

Ao nascer, tinha o aspecto "de ter sido escaldada", vermelha e soltando a pele. Foi submetida a tratamento com penicilina, formando-se crostas sêcas que deixaram as atuais cicatrizes. Com um ano, depois de melhorada, de modo geral, foram notadas as manchas. Algumas das lesões cutâneas dos membros inferiores foram submetidas, quando a paciente tinha 4 anos e meio de idade, à aplicação de radioterapia (raios X). Em dezembro de 1954 procurou-nos, apresentando, além das alterações tegumentares a seguir descritas, uma tumoração vegetante na região anterior da perna direita, acompanhada de adenopatia inguinal. Esta lesão, diagnosticada clínica e histopatològicamente como *espinaloma*, foi operada, a nosso pedido, pelo Dr. Jorge Marsillac.

Protocolo dermatológico: cabelos e unhas, normais; no vértex, há uma área, irregularmente triangular de rarefação dos cabelos, existindo, ali, cicatrizes e pigmentação. Os supercílios são falhados, sobretudo nos dois terços externos. Há falta parcial de cílios. Os dois incisivos medianos superiores apresentam entalhes (o da esquerda, em V) na borda cortante. Fácies marcado por cicatrizes superficiais que lhe dão uma expressão "sui generis". Cicatrizes atróficas na mão e no cotovelo esquerdos, nas pernas e no joelho direito. Cica-

Fig. 1 — Ficha 20.881

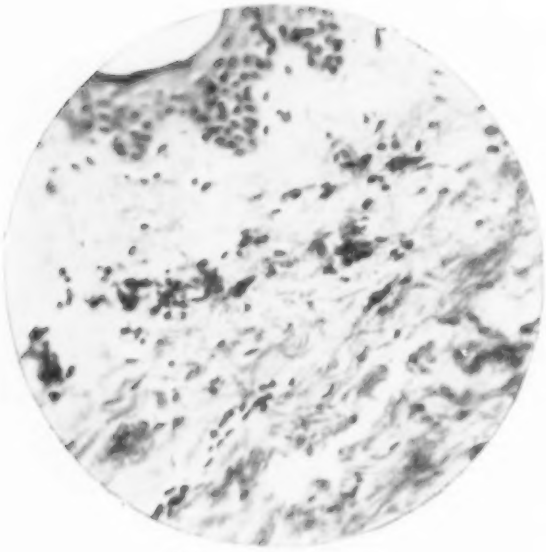

Fig. 2 — Ficha 20.881

trizes operatórias no flanco direito, estendendo-se até a região inguinal do mesmo lado, e na perna direita. Pequeno tumor papilomatóide no têrço superior da perna direita; na região inguinal direita, pequena lesão bolhosa flácida sôbre base infiltrada. Manchas pigmentares acastanhadas na face posterior do braço esquerdo e de tom ardosiado no flanco direito, não chegando até a linha mediana anterior; outras, simètricamente, no flanco esquerdo e em ambas as regiões inguinais (fig. 1), tôdas elas dispostas caprichosamente como os veios de um mármore ou como pinceladas fantasistas. Nos membros inferiores, essas manchas formam estrias na face interna e posterior da coxa direita, continuando-se por uma grande placa na face interna do joelho; muito menos do lado esquerdo; apenas uma estria na face posterior da coxa e uma placa ao nivel da face interna do joelho.

3 biópsias foram feitas: uma, em 1954, para ratificar o diagnóstico de espinalioma que, possìvelmente, sobrevelo em conseqüência das aplicações pregressas de raios X, e duas, em 1955. A 1ª sôbre uma lesão produtiva e bolhosa, existente na região inguinal direita. O seu estudo mostrou apenas lesões banais de inflamação subaguda. A 2ª, em área discrômica, mostrou (fig. 2) as alterações caracteristicas da *incontinentia pigmenti* de Bloch-Sulzberger, particularmente a "tatuagem autóctone" da derme por massas de melanina inclusa, principalmente em melanóforos conglomerados.

Comentários:

Prof. H. Portugal — Define a "incontinentia pigmenti", classificando-a em dois tipos: sem inflamação e com inflamação. Declara que há duas dermatoses, que os americanos chamam de "incontinentia pigmenti", nas quais há evasão do pigmento, que se acumula na superficie do derma.

SARCOMA MULTIPLEX HEMMORRHAGICUM (DOENÇA DE KAPOSI) — Drs. Jarbas A. Porto e Antonio Posse Filho

"O caso que motiva a presente comunicação parece ser de interêsse por apresentar lesão única, em um dos pés, bem como — a confirmar-se a nossa suspeita — por ter sido iniciado com lesões na face, simulando rosácea.

O paciente compareceu pela primeira vez à consulta com lesão eritematosa difusa da face, em vespertilio, comprometendo o nariz e regiões malares. Sôbre esta lesão, viam-se inúmeras outras, acneiformes, foliculares, pustulosas, e algumas nodosas, profundas, indolores e não pruriginosas. Verificou-se a melhora do estado congestivo, com apagamento do eritema e quase desaparecimento das pústulas, com 3 injeções de 1 200 000 u. de penicilina e 6 de penicilina procainada com estreptomicina. Após 3 meses, o doente voltou com lesão tumoral no pé esquerdo, propagando-se a inflamação para a perna correspondente. Foram formuladas as seguintes possibilidades diagnósticas: carcinoma espinocelular, fibrossarcoma de Darier-Ferrand, doença de Kaposi e piodermite vegetante.

Diagnóstico dos exames histopatológicos: pele da face compatível com o dignóstico de rosácea; lesão do pé — sarcoma mutiplex hemmorrhagicum.

O exame histopatológico da lesão da face não pareceu, à época da biópsia, compatível com a doença de Kaposi. A biópsia deverá ser repetida, procurando retirar-se um dos pequenos nódulos. O tratamento inicial com penicilina, a considerar-se como manifestação da doença as lesões da face, não serviu para controlá-la ou para curá-la. Não é freqüentemente observado o fato da lesão ser unilateral. Duas semanas após a apresentação do paciente notamos o aparecimento de nódulo lenticular, violáceo, na área plantar do pé direito, indolor e sem outras manifestações".

Comentários:

Dr. D. Peryassú — Comenta o interêsse do caso e o emprêgo da penicilina na doença de Kaposi. Transmite a opinião do Prof. Pierini, de que a penicilina dá melhores resultados quando empregada no início das lesões.

Prof. H. Portugal — Faz comentários sôbre as relações entre a doença de Kaposi e outras reticuloses.

Dr. L. Campos Mello — Declara que os casos de doença de Kaposi, que teve ocasião de ver, eram bastante diferentes do caso apresentado.

Prof. R. D. Azulay — Diz que o caso que o Dr. Jarbas apresenta foge, um pouco, ao aspecto habitualmente encontrado e ao que foi descrito, em tese, pelo comentarista. Histológicamente, o quadro é típico. Acha possível o elo da doença de Kaposi com a eritrodermia, porquanto casos desta têm apresentado quadros puramente histológicos de reticulose, que podem ou não evoluir clinicamente nesse sentido. Observa que o doente tomou penicilina duas vêzes, por causa da eritrodermia e que as lesões de Kaposi surgiram depois e apesar da droga, o que confirma sua experiência pessoal sôbre o fracasso da penicilinoterapia no morbus Kaposi.

Prof. H. Portugal — Lembra que a eritrodermia não se transforma em reticulose. Esta sucede à eritrodermia, após regressão total ou parcial.

Dr. Jarbas A. Porto — Informa ao Dr. Campos Mello que, ao estudar o caso, considerou as hipóteses de sarcoma e de doença de Kaposi, especialmente esta última, embora o aspecto clínico fôsse um pouco estranho. A penicilina foi aplicada durante um mês, não visando a doença de Kaposi, e sem resultado. Há casos que regridem apesar da penicilina, ou pela penicilina, porém não há observações concretas sôbre o assunto. O aspecto histológico é bastante demonstrativo, notando-se, claramente, lesões de aspecto angiomatoso, fibroblásticas e mitoses.

CASO DE DOENÇA DE KAPOSI — Prof. R.D. Azulay e Dr. J.D. Azulay

Os autores não forneceram resumo desta comunicação.

CASO DE LEISHMANIOSE CURADO PELA AUREOMICINA — Prof. R.D. Azulay

Reapresenta um caso de lesão de inoculação tratado com sucesso (cicatrização da lesão) pela aureomicina em doses de 750 mg. diários.

Comentário:

Dr. Jarbas A. Porto — Manifesta a sua impressão sôbre os resultados obtidos pelo Dr. Graccho Leite Gomes, relatados em comunicação anterior. Discorre sôbre as diferenças entre os antibióticos dêste grupo, pelas presenças de radicais oxidrílicos ou cloridricos e sugere experimentação de outros produtos do mesmo grupo.

CASO DE BLASTOMICOSE BRASILEIRA SIMULANDO LEISHMANIOSE — Drs. Jarbas A. Porto e Antonio Posse Filho

Trata-se de paciente em que, há alguns anos, foi comprovado o diagnóstico de blastomicose, pelo achado de P. brasiliensis na lesão e no escarro, concomitante com a presença de lesões pulmonares. Tendo abandonado o tratamento a que estava submetido, com sulfadiazina, procurou os autores, há seis semanas. O exame dermatológico revelou lesões características de blastomicose na mucosa nasal direita. Apresentava, ainda, no rebordo das fossas nasais, lesões infiltradas, de aspecto granuloso, ulcerosas, rasas, com fundo papilomatoso e com pontilhado hemorrágico, visível após a retirada da crosta. Alguns gânglios, na região cervical anterior e na região submaxilar, eram palpáveis.

O exame histopatológico de fragmento da pele, retirado da fossa nasal direita, revelou a existência de corpúsculos arredondados, com membrana de duplo contôrno, alguns com exoesporulação, do tipo de P. brasiliensis.

A radiografia dos campos pleuro-pulmonares revelou a presença de lesões compatíveis com o diagnóstico de blastomicose.

A cultura em meio de Sabouraud foi negativa, após seis semanas, em vários tubos semeados.

Bibliografia Dermatológica Brasileira

Resultado del tratamiento quirurgico de las varices de los miembros inferiores. Augusto Wybert, Paulo Uchitel, Juan A. Viaggio e Saúl Piolischer. An. paulista de med. e cir., 71:57(jan.),1956.

Sulfonoterapia no uso diário da prática clínica. José Mariano. Arq. min. de leprol., 4:246(out.),1955.

Testes cutâneos na lepra. Antonieta Selmi Guimarães. Arq. min. de leprol., 4:264(out.),1955.

Considerações sôbre aspectos constatados na formação de lesão lepromatosa. Joel T. Coelho. Arq. min. de leprol., 4:278(out.),1955.

Tumor de glomus (glomangioma). Adriano A. Pondé e Zilton A. Andrade. Boi. Hosp. Clínicas Fac. Med. Univ. Bahia, 4:61(nov.),1955.

Tifo exantemático neotrópico. F. Rocha Lagoa e Wantuyl C. Cunha. Hospital, Rio de Janeiro, 49:299(mar.),1955.

Conservação de culturas do paracoccidioides brasiliensis em Agar-Sabouraud, protegidas com vaselina líquida. Carlos da Silva Lacaz e Hypolito Bolognani Filho. Hospital, Rio de Janeiro, 49:363(mar.),1955.

Tratamento cirúrgico das sequelas da estomatite gangrenosa. Roberto Farina, David Serson Neto, Sergio Paula Santos e Oswaldo Castro. Hospital, Rio de Janeiro, 49:463(abr.),1956.

Presença de leishmânias em pele aparentemente normal de pacientes com calazar. Aluizio Prata e Nestor Piva. Hospital, Rio de Janeiro, 49:481(abr.),1956.

Cirurgia da linfogranulomatose venérea ano-retrocólica da mulher. Azael Simões Leistner. Rev. med. cir. S. Paulo, 16:53(fev.),1956.

Esporotricose (Erros de diagnóstico). Benedito Mendes de Castro. Rev. med. cir. S. Paulo, 16:73(fev.),1956.

Ensaios de micologia. Octavio de Magalhães. Mem. Inst. Oswaldo Cruz, 53:301(jun.-set.-dez.),1955.

Furúnculos recidivantes. Imp. méd., 29:479,1953.

Dente de Hutchinson. Perilo Galvão Peixoto. Rev. méd., 1:17 (set.), 1956.

Nova terapêutica e profilaxia da reação leprótica. Rached Saliba Smaka e Antonio B. Capp. Rev. paulista de med., 49:32 (jul.), 1956.

Nova terapêutica da nevralgia leprótica. Rached Saliba Smaka e Antonio B. Capp. Rev. paulista de med., 49:44 (jul.), 1956.

Leishmaniose tegumentar americana. Samuel B. Pessoa. An. paulistas de med. e cir., 71:275 (abr.), 1956.

Febre maculosa. Samuel B. Pessoa. An. paulistas de med. e cir., 71:331 (maio), 1956.

Lipomatose simétrica e moléstia de Recklinghausen. Eurico B. Ribeiro. Bol. Sanatório S. Lucas, 17:165 (maio), 1956.

Simpósio sôbre lepromino-reação e imunidade na lepra — 1933-1953. Abrão Rotberg. Rev. brasil. de leprol., 23:1 (jan.-dez.), 1955.

Nesta lista bibliográfica são incluídos os trabalhos sôbre dermato-sifiligrafia e assuntos correlatos, elaborados no país ou fora dêle, porém publicados nos periódicos nacionais, por nós recebidos.

Correlação tuberculina-lepromina. Nelson Souza Campos, José Rosemberg e Jamil N. Aun. Rev. brasil. de leprol., 23:23 (jan.-dez.), 1955.

Hidrazida do ácido isonicotínico na reação leprótica. Osmario Borges de Macedo e Francisco Perti. Rev. brasil. de leprol., 23:41 (jan.-dez.), 1955.

Estudo da reação da lepromina no rato préviamente inoculado com lepra murium e com M. Tuberculosis (BCG). Walter Augusto Hadler e Lizwald Ziti. Rev. brasil. de leprol., 23:53 (jan.-dez.), 1955.

Assistência social ao doente de lepra e à sua família. Osmario Borges de Macedo. Rev. brasil. de leprol., 23:76 (jan.-dez.), 1955.

O problema das reativações nos dispensários de lepra. Reinaldo Quagliato. Rev. brasil. de leprol., 23:83 (jan.-dez.), 1955.

O BCG na premunição da lepra. Antonio Carlos Pereira Filho. Rev. méd. de Juiz de Fora, 1:143 (set.-dez.), 1955.

A vacinação pelo BCG na lepra. Orestes Diniz. Rev. méd. de Juiz de Fora, 1:160 (set.-dez.), 1955.

Considerações sôbre tratamento das varizes dos membros inferiores no H. C. M. Geraldo Barroso e outros. Arq. brasil. de med. naval, 17:4.379 (abr.-jul.), 1956.

Compressão e necrose parcial do pênis por anel metálico. Geraldo Barroso. Arq. brasil. de med. naval, 17:4.423 (abr.-jul.), 1956.

Alcool e vinagre, os 2 antibióticos mais antigos da humanidade. Armin Niemeyer. Rev. méd. do Rio Grande do Sul, 12:300 (jul.-ag.), 1956.

Considerações sôbre a etiopatogenia e a terapêutica da moléstia de Fox-Fordyce. Tancredo Alves Furtado e Francisco José Alves. Brasil-méd., 70 (3 a 31-mar.), 1956.

Notícias

Doenças venéreas

ATIVIDADES DO SERVIÇO DE DOENÇAS VENÉREAS DA PREFEITURA DO DISTRITO FEDERAL

NO 3.º TRIMESTRE DE 1956

DISPENSÁRIOS	JULHO	AGÔSTO	SETEMBRO
Casos diagnosticados	595	462	465
Sífilis	119	88	137
Sífilis primária	31	21	31
Sífilis secundária	5	10	8
Outras formas	80	57	98
Gonorréia	328	271	241
Cancro venéreo	113	85	63
Linfogranuloma	33	16	21
Granuloma venéreo	2	2	3
Total de comparecimentos de doentes	3.407	3.155	3.725
Exames de 1.ª vez	1.099	1.016	1.140
Exames de laboratório realizados nos Dispensários	383	395	405
Injeções aplicadas	1.910	1.732	1.722
HOSPITAL EDUARDO RABELO (C. T. R.)			
Pacientes hospitalizados	49	53	64
Altas	32	53	44
Exames de laboratório realizados no Hospital	121	111	137
Injeções aplicadas	908	1.251	846
LABORATÓRIO CENTRAL DE SOROLOGIA			
Reações sorológicas	3.271	3.345	3.288
SEÇÃO DE INVESTIGAÇÃO EPIDEMIOLÓGICA			
Contatos registrados	9	16	10
Visitas feitas a contatos	11	15	7
Visitas para recuperação de faltosos	26	38	16

Sociedade Brasileira de Dermatologia e Sifilografia

Em sua reunião dêste mês de dezembro, a S.B.D.S. elegeu, para 1957, a seguinte Diretoria: Presidente, Dr. A. Padilha Gonçalves; Vice-Presidentes, Drs. M. Rutowitsch e E. Agrícola; Secretário Geral, Prof. R. D. Azulay; 1.º e 2.º Secretários, Drs. Glynne L. Rocha e Osmar Mattos; Tesoureiro, Dr. Oswaldo Costa; e Bibliotecário, Dr. Romeu V. Jacintho.

Análises

TUMOR BLASTOMICÓTICO DO FÊMUR. WALTER E. MAFFEI e JOSÉ SOARES HUNGRIA FILHO. *Arq. Hosp. Santa Casa de S. Paulo*, 2:41(mar.),1956.

Os autores relatam um caso de blastomicose brasileira (granuloma paracoccidióidico), no qual ressaltam os seguintes pontos importantes: a peculiaridade de uma lesão óssea solitária (colo do fêmur), sem que o paciente aluda a sintomas referentes à lesão primária; o estabelecimento do diagnóstico; a descrição do aspecto radiológico; o estado imuno-alérgico do paciente, considerado como causa de vários tipos de reação orgânica; a terapêutica, dependendo da condição imuno-alérgica.

Recomendam, no caso de lesão localizada, tratamento cirúrgico, com excisão completa do foco, completado com terapêutica química.

Informam que o presente caso foi operado, sendo retirada tôda a lesão e a ferida fechada sem drenagem. Curou "per primam". O paciente, supervisionado durante três meses após a operação, restabeleceu-se completamente, tendo, então, descontinuado o tratamento, sem permissão.

OPHELIA GUIMARÃES.

OBSERVAÇÕES SÔBRE A SENSIBILIZAÇÃO CRUZADA AO GRUPO "PARA". ROMEU VIEIRA JACINTHO. *Hospital*, Rio de Janeiro, 50:41(jul.),1956.

O autor submeteu 22 individuos sensíveis ao grupo "para" a testes epicutâneos com as seguintes substâncias: parafenilenodiamina, sulfanilamida, sulfatiazol, sulfadiazina, sulfamerazina, sulfaguanidina, novocaína e ácido pícrico. Realizou leituras de 48 horas, 96 horas e 7 dias e interpretou as reações, segundo a notificação proposta por Bloch, de O a ++++.

Não conseguiu obter um caso que respondesse a tôdas as substâncias testadas. Pelo contrário, a maior parte dêles revelou sensibilidade a um reduzido número de substâncias. De 8 pacientes, com eczema de contato determinado pela parafinilenodiamina, com história negativa de sensibilização a outros compostos, obteve respostas positivas exclusivamente para aquela substância. Nos casos em que houve positividade à sulfanilamida, em número de 7, foi também observada resposta positiva à parafenilenodiamina. Dêsses, em 3 havia uma evidência de sensibilidade primária à sulfa. Quatro pacientes, com eczema de contato produzido pela aplicação de sulfa, apresentaram-se aos testes epicutâneos como sulfa-negativos, embora parafenilenodiamino-positivos. Num dêstes 4 pacientes evidenciou-se a sensibilização às sulfonamidas pela administração de sulfadiazina "per os", respondendo o paciente com prurido generalizado e, com a ingestão de sulfatiazol, prurido e placas eritêmato-edematosas. Em outro paciente a sensibilização foi revelada pelo teste epicutâneo realizado no local do eczema. Dos 7 individuos que responderam positivamente à sulfanilamida, um respondeu também ao sulfatiazol e outro ao sulfatiazol e à sulfaguanidina. A novocaína apresentou-se positiva em 4 pacientes, observando-se um caso que, embora

BUTAZONA

(FENILBUTAZONA) DE ANGELI

ANTIARTRÍTICO
NÃO HORMONAL
DE AÇÃO
EQUIVALENTE
À CORTIZONA

BUTAZONA

(FENILBUTAZONA) DE ANGELI

ANTIREUMÁTICO - ANALGÉSICO - ANTIFLOGÍSTICO - ANTIPIRÉTICO

- A ADMINISTRAÇÃO DE BUTAZONA EM TÔDAS AS FORMAS DE REUMATISMO, AGUDO, SUB-AGUDO E CRÔNICO, PRODUZ:

  IMEDIATO ALÍVIO DA DOR E DA CONTRATURA ESPÁSTICA
  IMEDIATA MELHORA DA FUNÇÃO ARTICULAR E MUSCULAR
  IMEDIATO AUMENTO DA SENSAÇÃO DE BEM ESTAR.

- **DOSES**

  DE ATAQUE: durante 2-5 dias — 600-800 mg (3-4 drágeas) por dia

  DE MANUTENÇÃO: durante 5-6 dias - 200-300 mg com intervalos de 4-7 dias.

  PARA CRIANÇAS ½ a ⅓ da dose de adultos. No tratamento de ataque - 10-15 mg por kg de pêso.

  DEVE-SE MANTER diéta pobre de sal e administrar vitaminas C e P.

  CONTRA-INDICAÇÕES: — Úlcera gastro-duodenal — Hipertensão Desvios hematológicos — Insuficiência cárdio-renal.

- **APRESENTAÇÃO**

  Tubo com 25 drágeas a 0,20 g — Caixa com 5 ampôlas a 0,50 g

Instituto De Angeli do Brasil

PRODUTOS TERAPÊUTICOS S. A.

RUA JOAQUIM TÁVORA, 519 - SÃO PAULO

com evidência de sensibilização a anestésico local, respondeu positivamente apenas à parafenilenodiamina e à sulfanilamida. Em 2 casos, que responderam exclusivamente à parafenilenodiamina, não houve identificação do agente causal, existindo, entretanto, em um dêles, história de sensibilização anterior a sulfas. Não se observaram reações com o ácido pícrico.

Os resultados foram cotejados com as observações de diversos autores e estudada a influência dos seguintes fatôres na expressão polimorfa dos testes epicutâneos: veículo, maneira de se incorporar o alergeno no organismo, foto-sensibilização, solubilidade da substância, transformações químicas no organismo, intensidade da reatividade ao alergeno primário, incidência de outros grupamentos alergênicos, caracteristicas estruturais da molécula e capacidade sensibilizante.

Resumo do autor.

INTERESSANTE FENOMENO DE VARIAÇÃO EM AMOSTRAS DE SPOROTRICHUM SCHENCKII. Carlos da Silva Lacaz, Raimundo Martins Castro, Hélio Ramos e Vítor Salcedo Vega. *Hospital, Rio de Janeiro,* 50:73 (jul.),1956.

Cultivando, a partir de dezembro de 1953, 5 amostras de *Sporotrichum Schenckii* em ágar-Sabouraud, a 37ºC, os autores obtiveram, em dezembro de 1955, colônias de tipo bacteriano, cujo exame microscópico revelou a presença de elementos com morfologia bacilar, Gram-negativos, semelhantes a bactérias do grupo intestinal, fazendo pensar, inicialmente, em contaminação das culturas. Esta alteração nas caracteristicas morfológicas e tinturiais do cogumelo foi reversível, pois o transplante das referidas amostras para ágar-Sabouraud, mantidos os tubos à temperatura ambiente, permitiu o crescimento do fungo em sua fase filamentosa.

Ao lado das formas bacilares, sempre Gram-negativas, foi evidenciada, igualmente, a presença de formas coco-bacilares, Gram-negativas, ao lado de elementos cocóides, dispostos isoladamente ou em pequenos grupos, sugerindo formas em naveta, em degeneração. Alguns dêsses elementos mostram-se com vacúolos e, às vêzes, com pequenas granulações dispersas no seu interior. Esta observação revela que a manutenção a 37ºC de culturas de *Sporotrichum Schenckii*, por um tempo relativamente longo, pode alterar as caracteristicas morfológicas e tintoriais dêsse cogumelo, transformando-o de tal maneira a ponto de ser confundido com bactéria.

Resumo dos autores.

EMPREGO DA "2-HIDROXISTILBAMIDINA" NA MICOSE DE LUTZ (BLASTOMICOSE SUL-AMERICANA). J. Lisboa Miranda, A. Torreco Morales e Lauro Aires G. B. Netto. *Hospital,* Rio de Janeiro, 50:83(jul.),1956.

A 2-hidroxistilbamidina" foi empregada pelos autores em dois pacientes portadores de micose de Lutz (blastomicose sul-americana). A diamidina mostrou-se útil no tratamento de um paciente que não podia tolerar a medicação sulfanilamídica e que apresentava lesões cutâneas, mucosas, ganglionares e pulmonares. O medicamento foi administrado em 26 injeções intravenosas diárias, perfazendo um total de 5.580 g. de "2-hidroxistilbamidina". As melhoras foram mais evidentes após o término do tratamento. Previamente, um outro paciente havia recebido 20 injeções, num total de 4.230 g. do medicamento. As condições precárias de seu estado geral, no momento do término do tratamento, obrigaram os autores a utilizar imediatamente a medicação sulfanilamídica, o que impediu a verificação de um possivel resultado favorável tardio. Decorrido algum tempo, verificou-se que êste paciente apresentava uma associação de tuberculose pulmonar e micose de Lutz, no seu quadro morbígeno.

E' encarecida a necessidade do estudo de maior número de casos e consecutiva observação durante um largo período após a suspensão do tratamento, a fim de que se possa, realmente, julgar do preciso valor do medica-

mento no tratamento da micose de Lutz. A "2-hidroxistilbamidina" não demonstrou atividade fungistática "in vitro" quando utilizada nas concentrações de 0,1, 0,5, 1, 3 e 4 μg/ml.

Resumo dos autores.

SIGNIFICADO CLINICO DO TESTE L. E. COM SANGUE COAGULADO (THE CLINICAL SIGNIFICANCE OF THE L. E. CLOT TEST). Louis A. Brunsting, J. M. Stickney, Gertrudes L. Peare e William B. Reed. *A.M.A. Arch. dermat.*, 73:307(abr.),1956.

Os autores procederam à revisão de cento e doze pacientes, com resultados positivos nos testes L. E. com sangue coagulado. Naqueles com lúpus eritematoso sistêmico clàssicamente típico, a contagem de células L. E. estava usualmente elevada e a percentagem de mortes foi maior, porém o prognóstico não pode ser determinado pelo teste L. E. Em um grupo de casos parcialmente típicos, o teste variou bastante, mas foi de grande auxílio diagnóstico. Quando o resultado do teste fôr fracamente positivo, o seu significado é incerto. Devidamente interpretado, o teste L.E. com sangue coagulado é de grande auxílio diagnóstico nos casos de lúpus eritematoso sistêmico. Ele ampliou o campo de ação da doença, porém é importante a avaliação clínica de cada paciente, uma vez que o prognóstico depende de muitos fatôres, dos quais o resultado do teste L.E. é apenas um.

Resumo dos autores.

LÚPUS ERITEMATOSO DISCÓIDE TRATADO COM PLAQUENIL (DISCOID LUPUS ERYTHEMATOSUS TREATED WITH PLAQUENIL). Theodote Cornbleet. *A.M.A. Arch. Dermat.*, 73:572(jun.),1956.

Sete pacientes com lúpus eritematoso, crônico, resistente, apresentaram considerável ou completa involução de suas lesões dentro de dois a quatro meses de tratamento com Plaquenil. Êste parece ser, pelo menos, tão eficiente quanto a quinacrina ou a cloroquina. As experiências preliminares confirmam a evidência farmacológica de que o Plaquenil é o menos tóxico dêstes três antimaláricos sintéticos. O Plaquenil não colore a pele.

Resumo do autor.

PLAQUENIL NO TRATAMENTO DO LÚPUS DISCÓIDE ERITEMATOSO (PLAQUENIL IN THE TREATMENT OF DISCOID LUPUS ERYTHEMATOSUS). Henry M. Lewis e Gerald M. Frumess. *A.M.A. Arch. Dermat.*, 73:576(jun.),1956.

O Plaquenil (WIN 1257) é um medicamento eficiente para o tratamento do lúpus discóide eritematoso. É, aparentemente, eficiente para o tratamento que apresentam resposta terapêutica inadequada aos medicamentos de uso corrente e para os pacientes que interrompem tais medicamentos, em virtude de intoleráveis efeitos colaterais. Parece produzir desaparecimento mais rápido das lesões visíveis em pacientes prèviamente não tratados. Muitos pacientes, com um esquema de alta dosagem de Plaquenil, sofrem de diarréia, cólicas intestinais e náuseas. Os autores chamam a atenção para o caráter preliminar dêste relatório.

Resumo dos autores.

ESTUDOS SÔBRE O PRURIDO DE BESNIER (DERMATITE ATRÓPICA) — (STUDIES OF BESNIER'S PRURIGO — ATOPIC DERMATITIS). Sven Hellerström e Hjördis Lidman. *Acta dermat.-venereol.*, 36:11,1956.

Sob diferentes aspectos, foram estudados 311 pacientes, com prurido de Besnier, tratados na Clínica Dermatológica do Karolinska Institutet. Um

sexto a um quinto dos pacientes com doenças da pele, tratados na Clínica, sofrem desta doença. Parece ter havido um grande aumento do prurido de Besnier. A causa pode ser devida aos múltiplos fatôres capazes de alergizar o organismo humano e sensibilizar a pele. Êstes pacientes parecem ser verdadeiras "máquinas sensibilizantes" (Hellerström), sempre prontos a serem sensibilizados a novos alergenos, sendo ilimitada a classificação destas máquinas.

Foram estudados: a idade dos pacientes, quando do aparecimento da doença da pele; alergia familiar; o curso da dermatite atópica; a eosinofilia, na admissão e na alta dos pacientes; os testes epidérmicos e a sua correlação com a hereditariedade alérgica. A doença, sendo de significado eminentemente sociológico, justifica investigação posterior.

Resumo dos autores.

ERUPÇÕES DA PELE CONSECUTIVAS AO EMPREGO DO DIAMOX (SKIN ERUPTIONS FOLLOWING THE USE OF DIAMOX). Maxwell Spring. *Ann. Allergy*, 14:41(jan.-fev.),1956.

Relata o autor que qualquer droga é capaz de produzir reações de hipersensibilidade, de acôrdo com a suscetibilidade individual. Surgem ocorrências desta espécie, especialmente, quando a droga em aprêço é quimicamente relacionada ou derivada das já sabidas como capazes de produzir manifestações alérgicas. Assim sendo, não é estranho que o Diamox, um derivado da sulfona, possa produzir tais manifestações.

A quantidade de droga ingerida é um dos fatôres da produção da hipersensibilidade. O autor teve oportunidade de observar reação de hipersensibilidade, em um paciente, com a ingestão de apenas um comprimido (0,5 g.) de sulfatiazol. No caso do Diamox, poucas reações têm sido relatadas na literatura. Schwimmer e colaboradores tiveram um paciente que desenvolveu reação febril após a ingestão de 1 gr. da droga, sendo a reação reproduzida com meio comprimido (125 mg.).

No caso dos dois pacientes apresentados pelo autor, houve aparecimento de eritema multiforme bolhoso e erupção papular em seguida à ingestão de, respectivamente, 2 e 2½ gr. de Diamox. As erupções da pele foram reproduzidas após a administração de pequenas quantidades da droga. Em um dos pacientes, a erupção desapareceu após terapêutica esteróide apropriada e, em outro, espontâneamente, apesar da continuidade da medicação.

Ophelia Guimarães.

COXINS DAS FALANGES "PULVILLUS DIGITI" (COUSSINETS DES PHALANGES "PULVILLUS DIGITI"). J. Ramos e Silva. *Ann. dermat. et syph.*, 83:22(jan.-fev.),1956.

O autor apresenta dois casos de coxins das falanges (Knuckle-pads, *Pulvillus digiti*). O primeiro, com coincidência de varicocele, e, o segundo, de hemangioma. O estudo histológico demonstrou fibrose dérmica mais acentuada no primeiro e notável hiperceratose nos dois casos.

O estudo da literatura mostra a tendência dos autores modernos a considerar esta afecção, pelo menos na maioria dos casos, como uma genodermatose, sendo a predisposição para a formação de fibrose mais importante na sua patogenia que os pequenos traumas da vida quotidiana. São indicadas as coincidências mórbidas possíveis (polifibromatose hereditária de Touraine).

Certas obras de arte, esculturas e quadros, da época da Renascença (Miguel Angelo, Vasari, le Bronzino, Dürer), evidenciam, claramente, esta pequena anomalia.

Resumo do autor.

A FENILBUTAZONA NO TRATAMENTO DO LIQUEN PLANO (LA FENILBUTAZONE EN EL TRATAMIENTO DEL LIQUEN ROJO PLANO). ALBERTO J. MELAMED. *Arch. argent. de dermat.*, 4:321(dez.),1955.

O autor apresenta o estudo de 10 casos — alguns dos quais foram acompanhados através de um ano de observação — em que se comprova a ação eficiente da fenilbutazona no tratamento do liquen plano, aconselhando o seguinte esquema de dosagem: 0,80 g durante três dias, 0,60 g nos três dias seguintes e 0,40 g como dose diária de manutenção, durante periodos de um mês, com descansos intercalados de uma semana, salvo leucopenia ou outros sinais de intoxicação ou intolerância.

Conclui afirmando que os resultados obtidos nas formas crônicas da enfermidade sugerem que, no momento, êste poderá ser o tratamento de eleição.

Resumo do autor.

SÔBRE VARIANTES EVOLUTIVAS NÃO COMUNS DOS ERITEMATODES (SU VARIANTI EVOLUTIVE NON COMUNI DELL' ERYTHEMATODES). VITTORIO MUSUMECI. *Arch. ital. dermat. venereol.*, 1:11,1956.

Estudo de um caso de eritematodes crônico, tipico do couro cabeludo e do rosto, portador de uma nodosidade no braço direito, cujos caracteres clinicos, compativeis com o diagnóstico de sarcoidose de Darier-Roussy, não concordam, em tal plano interpretativo, com os dados histológicos, demonstrando, nas camadas superficiais, lesões tipicas do eritematodes e, com localização hipodérmica, um processo infiltrativo semelhante ao do eritematodes de caráter linfocitico, sem tuberculose, com lesões centrais de endoperivasculite.

Com base em dados clinicos e histológicos, foi feito o diagnóstico de eritematodes profundo e discutida a tese negativista, que vê nessa forma uma associação fortuita do eritematodes crônico e da sarcoidose de Darier-Roussy, e, a unicista, a qual os dados do caso parecem apoiar.

Finalmente, externa o autor a opinião de que, embora interpretando a nodosidade encontrada, no aludido eritematodes profundo, como sarcoidose de Darier-Roussy, a existência da variante clinica pode ser igualmente omitida, constituindo as sarcoidoses um grupo heterogêneo que responde, no âmbito das sindromes ou das doenças etiològicamente bem definidas, a uma definição etiopatogênica e a uma sistematização nosográfica congruente.

Resumo do autor.

CLORIDRATO DE HIDROXIZINA (ATARAX) NA TERAPEUTICA DERMATOLÓGICA (HYDROXIZINE (ATARAX) HYDROCHLORIDE IN DERMATOLOGICAL THERAPY). HARRY M. ROBINSON JR., RAYMOND C. V. ROBINSON e JOHN F. STRAHAN. *J.A.M.A.*, 161:604(16-jun.),1956.

Os autores relatam o emprêgo do cloridrato de hidroxizina (Atarax), droga tranqüilizante, no tratamento de 159 pacientes, com várias dermatoses, nas quais a tensão emocional era tida como um dos fatôres causais. A avaliação subjetiva levou à conclusão de que o seu efeito foi satisfatório em 132 pacientes, os quais declararam experimentar algum alivio com referência à tensão anteriormente existente. Foi necessário interromper a administração da droga em um paciente, devido a forte dor de cabeça. Foram raras outras reações leves, como sonolência continua, sensação de secura na bôca e ligeiro prurido.

A avaliação objetiva em 41 pacientes selecionados levou à conclusão que o cloridrato de hidroxizina é um complemento terapêutico valioso no tratamento de pacientes com dermatoses, nas quais a tensão emocional entra como fator etiológico. Estudos comparativos, baseados nos efeitos subjetivos, levaram os autores à conclusão que o cloridrato de hidroxizina pro-

duziu um efeito tranqüilizante tão satisfatório quanto os outros tranqüilizadores atualmente em uso.

Resumo dos autores.

DERMATITE ECZEMATOSA ALÉRGICA DE CONTACTO DEVIDA AO NIQUEL METALICO (ALLERGIC ECZEMATOUS CONTACT DERMATITIS DUE TO METALLIC NICKEL). ALEXANDER A. FISHER e ALFRED SHAPIRO. *J.A.M.A.*, 161:717(23-jun.),1956.

Verificaram os autores, nos pacientes por êles tratados, que o níquel metálico é uma causa, muito comum, da dermatite eczematosa alérgica de contacto, podendo ocorrer em qualquer área da pele, quase sem exceção. As localizações mais comuns são: os lóbulos das orelhas, as coxas, as mãos e os pulsos. Os pacientes têm usado, com sucesso, vários métodos de cobrir os objetos de níquel ou evitar contacto com êles. Quarenta pacientes, sensíveis ao níquel, foram retestados de 2 a 17 anos após serem atendidos, inicialmente, na clínica, em virtude de dermatite devida ao níquel; 90 % mantiveram a sua sensibilização, incluindo os pacientes com supervisão de 17 anos e 10 % perderam a sensibilização durante um período, de 2 a 5 anos, de supervisão. A exposição ao níquel, contínua ou não aparente, parece não produzir efeito na persistência da sensibilização. Não foram notadas, nos pacientes citados, reações cruzadas com bicromato de potássio ou sulfato de cobre. Dois dêstes pacientes reagiram, também, ao cobalto, enquanto que dois outros pacientes, que não pertenciam a êste grupo de 40, eram sensíveis ao cobalto e não reagiam ao níquel. E' recomendada uma solução de sulfato de níquel, a 5 %, para testar a sensibilização. Podem ser usadas moedas de níquel, cunhadas antes da segunda guerra mundial ou depois de 31 de dezembro de 1945, para desencadear a sensibilização, através do teste de contacto. As moedas contendo níquel raramente produzem dermatite.

Resumo dos autores.

HIPERVITAMINOSE A — RELATO DE UM CASO EM ADULTO (HYPERVITAMINOSIS A — REPORT OF A CASE IN AN ADULT). RAY A. ELLIOTT JR. e ROBERT L. DEYER. *J.A.M.A.*, 161:1157 (21-jul.), 1956.

Os autores relatam o caso de mulher de 21 anos de idade, com hipervitaminose A, crônica, que ingeriu de 160.000 a 180.000 unidades de vitamina A, diàriamente, durante mais de sete meses, em programa de automedicação para acne. A paciente queixou-se de dores nos ossos e nas articulações, fadiga, insônia, edema nos tornozelos, equimoses, ulcerações na bôca, vesículas na língua e micções freqüentes. O exame revelou acne, hepatomegalia, tibialgia e equimose no tornozelo direito. Os exames radiológicos dos ossos longos foram normais. O aumento da vitamina A no sangue em jejum auxiliou a confirmar o diagnóstico. Os sinais e sintomas desapareceram prontamente ao ser interrompida a ingestão de vitamina A, voltando ao normal o teor desta vitamina no sangue.

Resumo dos autores

TRATAMENTO DA MONILIASE ORAL COM NYSTATIN (TRATAMIENTO DE LA MONILIASIS ORAL COM NYSTATIN). *A. González Ochoa, L. Domínguez e E. Macotela. Rev. Inst. Salubr. Enferm. trop., Méx.*, 15:195 (dez.), 1955.

A aplicação tópica de Nystatin, em 75 crianças com moniliase oral, demonstrou resultados curativos notáveis. O critério diagnóstico foi baseado

na presença de placas esbranquiçadas na mucosa bucal, as quais, examinadas ao microscópio, demonstraram grande quantidade de filamentos e células leveduriformes, de onde se desenvolveram *Candida albicans*, por meio de cultura.

Em 100% dos casos as lesões desapareceram, em média, com 2.4 dias de tratamento. Dêstes, 30.6% foram curados em um dia; 26.6% em 2 dias; 30.6% em 3 dias e, sòmente, 12.2% tiveram que ser tratados de 4 a 7 dias.

Nos 75 casos tratados registraram-se 4 recaídas, que curaram com nova aplicação de Nystatin, durante 3 dias.

Nos dois casos que haviam resistido ao tratamento clássico (bicarbonato de sódio e violeta de genciana), um durante 15 dias e o outro durante 2 meses, obteve-se a cura com 3 dias de aplicação de Nystatin.

Não se observaram efeitos colaterais.

Resumo dos autores

SARNA HUMANA (SARNA HUMANA). Julio M. Borda. Editado em Buenos Aires, 1955 (82 págs., 28 ilustrações).

O trabalho está dividido em nove capítulos, precedidos dos respectivos resumos. O capítulo nono é dedicado ao sumário e às conclusões.

O autor chama a atenção para o fato de que tanto o caráter parasitário da enfermidade como as peculiaridades anatômicas e biológicas do *Acarus scabiei* var. *hominis* são conhecidas desde os primeiros séculos da era cristã.

Salienta a importância de certos pormenores biológicos do parasito para deduzir medidas terapêuticas ou interpretar sintomas clínicos, notando que o tempo de incubação é de 15 a 30 dias, que transcorrem entre a implantação do ácaro e a eclosão da erupção sintomática, fato êste que expressa o estado alérgico. Declara que o próprio mecanismo alérgico específico acariano permite explicar a maior parte das manifestações subjetivas e objetivas da sarna.

Menciona as piodermites, as reações diretas e alérgicas, bem como as dermites provocadas por tratamentos intempestivos, que constituem componentes ou completam o quadro parasitário.

Faz referência à idade dos pacientes, quanto à subordinação das formas clínicas, bem como à atipia das formas extremas, advertindo, também, quanto aos caracteres das sarnas sifilóides e da sífilis mascarada por sarnas. Menciona a importância das hipovitaminoses como condicionantes na profusão do parasitismo e as repercussões renais ou sangüíneas, que tornam incerto o prognóstico da doença.

Declara como é clinicamente simples, inclusive para o profano, o diagnóstico positivo da sarna, sendo, em determinadas circunstâncias, um dos mais difíceis, mesmo para os dermatólogos experimentados.

No caso do diagnóstico diferencial apresentar dificuldades, preconiza o tratamento de prova como elemento eletivo, uma vez que nem sempre é possível recorrer ao contrôle parasitológico.

Termina aconselhando que seja encarada sèriamente a profilaxia da sarna e a busca da solução dêste problema social.

Trata-se de trabalho bem organizado, fartamente documentado com ilustrações nítidas e minuciosa bibliografia, em que o autor historia a sarna humana, desde os seus primórdios, chegando até à profilaxia, considerada como problema social. A obra representa excelente contribuição para os estudiosos do assunto.

Ophelia Guimarães.

THE INDEX

TO THIS VOLUME HAS BEEN REMOVED

FROM THIS POSITION AND PLACED AT

THE BEGINNING OF THE FILM FOR THE

CONVENIENCE OF READERS.

na presença de placas esbranquiçadas na mucosa bucal, as quais, examinadas ao microscópio, demonstraram grande quantidade de filamentos e células leveduriformes, de onde se desenvolveram *Candida albicans*, por meio de cultura.

Em 100% dos casos as lesões desapareceram, em média, com 2.4 dias de tratamento. Destes, 30.6% foram curados em um dia; 26.6% em 2 dias; 30.6% em 3 dias e, sòmente, 12.2% tiveram que ser tratados de 4 a 7 dias.

Nos 75 casos tratados registraram-se 4 recaídas, que curaram com nova aplicação de Nystatin, durante 3 dias.

Nos dois casos que haviam resistido ao tratamento clássico (bicarbonato de sódio e violeta de genciana), um durante 15 dias e o outro durante 2 meses, obteve-se a cura com 3 dias de aplicação de Nystatin.

Não se observaram efeitos colaterais.

Resumo dos autores

SARNA HUMANA (SARNA HUMANA). Julio M. Borda. Editado em Buenos Aires, 1955 (82 págs., 28 ilustrações).

O trabalho está dividido em nove capítulos, precedidos dos respectivos resumos. O capítulo nono é dedicado ao sumário e às conclusões.

O autor chama a atenção para o fato de que tanto o caráter parasitário da enfermidade como as peculiaridades anatômicas e biológicas do *Acarus scabiei* var. *hominis* são conhecidas desde os primeiros séculos da era cristã.

Salienta a importância de certos pormenores biológicos do parasito para deduzir medidas terapêuticas ou interpretar sintomas clínicos, notando que o tempo de incubação é de 15 a 30 dias, que transcorrem entre a implantação do ácaro e a eclosão da erupção sintomática, fato êste que expressa o estado alérgico. Declara que o próprio mecanismo alérgico específico acariano permite explicar a maior parte das manifestações subjetivas e objetivas da sarna.

Menciona as piodermites, as reações diretas e alérgicas, bem como as dermites provocadas por tratamentos intempestivos, que constituem componentes ou completam o quadro parasitário.

Faz referência à idade dos pacientes, quanto à subordinação das formas clínicas, bem como à atipia das formas extremas, advertindo, também, quanto aos caracteres das sarnas sifilóides e da sífilis mascarada por sarnas. Menciona a importância das hipovitaminoses como condicionantes na profusão do parasitismo e as repercussões renais ou sangüíneas, que tornam incerto o prognóstico da doença.

Declara como é clinicamente simples, inclusive para o profano, o diagnóstico positivo da sarna, sendo, em determinadas circunstâncias, um dos mais difíceis, mesmo para os dermatólogos experimentados.

No caso do diagnóstico diferencial apresentar dificuldades, preconiza o tratamento de prova como elemento eletivo, uma vez que nem sempre é possível recorrer ao contrôle parasitológico.

Termina aconselhando que seja encarada sèriamente a profilaxia da sarna e a busca da solução dêste problema social.

Trata-se de trabalho bem organizado, fartamente documentado com ilustrações nítidas e minuciosa bibliografia, em que o autor historia a sarna humana, desde os seus primórdios, chegando até à profilaxia, considerada como problema social. A obra representa excelente contribuição para os estudiosos do assunto.

Ophelia Guimarães.

TRATAMENTO DO ACNÉ

Enxofre coloidal.
Hamamelis.
Óxido de titânio.

SACNEL

NÃO É GORDUROSO.
É DE EMPREGO AGRADAVEL

Enila

Uso externo

LABORATÓRIOS ENILA S. A. • RUA RIACHUELO 242 • FONE 32-0770 • RIO

VACIDERMON

UM PRODUTO CONSAGRADO

EM SUA NOVA FORMULA

POMADA DE VACIDERMON
COM SULFANILAMIDA Á
5 o/o

PIODERMIAS,
FERIDAS INFECTADAS,
FLEIMÕES. ABCESSOS,
ETC.

LABORATORIOS TOSTES S.A.

CAIXA POSTAL 553 - RIO

queima das gorduras...

ASSOCIAÇÃO DE POLISORBATO 80, COLINA, INOSITOL, VITAMINA B 12 E EXTRATO CONCENTRADO DE FOLHAS FRESCAS DE CYNARA SCOLYMUS

Máximo efeito lipotrópico e protetor da célula hepática. Indicação especial nos distúrbios do metabolismo dos lipídios e na prevenção da ateroesclerose

CYNARPLEX

QUIMICA FARMACEUTICA MAURICIO VILLELA S. A.
Caixa Postal 2881 — Rio de Janeiro

DERMOFLORA

Sabonete antissético, preparado exclusivamente com plantas medicinais. Indicado nas irritações da pele, comichões, frieiras, eczemas, etc.

Produto da FLORA MEDICINAL.

Fórmula do Dr. MONTEIRO DA SILVA.

Licenciado pelo Departamento Nacional de Saúde.

J. MONTEIRO DA SILVA & CIA.

Rua 7 de Setembro, 195 Rio de Janeiro

ANTISIFILÍTICO E TÔNICO NERVINO.

POR EMPÔLA DE 2 c. c.
0,145 DE FOSFATO DE BISMUTO EQUIVALENTE A
BISMUTO METÁLICO . . . 0,10
FOSFATO DE SÓDIO . . . 0,10

FOSFOBISMOL

LABORATÓRIO GROSS RIO DE JANEIRO

Bepantol

Vitamina do Complexo B indispensável ao funcionamento normal dos tecidos epiteliais, em particular da pele, das mucosas, do fígado e das suprarrenais.

Ampolas - Comprimidos - Solução
Pomada.

NO TRATAMENTO PREVENTIVO E CURATIVO
DAS INFECÇÕES CUTÂNEAS

POMADA DE PENICILINA RHODIA

Piodermites — Furunculose — Panarício — Antraz
Foliculite — Sicose — Impetigem — Linfangite
Blefarite — Rachaduras dos seios e mastites
Úlceras varicosas — Eczemas infetados e queimaduras
Infecções genitais externas — Feridas infetadas ou não
Para prevenir a infecção de quaisquer lesões cutâneas expostas a infecções: escoriações, picadas, feridas acidentais ou cirúrgicas.

★

TUBO DE 25 g. CONTENDO
125.000 UNIDADES DE PENICILINA G SÓDICA

Rhodia

A marca de confiança

RHODIA

Caixa Postal 8095 — São Paulo, SP

R - 171 - 155

Os Anais Brasileiros de Dermatologia e Sifilografia, de propriedade e órgão oficial da Sociedade Brasileira de Dermatologia e Sifilografia, são editados trimestralmente, constituindo, seus quatro números anuais, um volume.

Consta da matéria de sua publicação o Boletim da Sociedade Brasileira de Dermatologia e Sifilografia, contendo o resumo das reuniões realizadas no Rio de Janeiro e nas seções estaduais, da Sociedade.

Sua assinatura anual importa em Cr$ 200,00, para o Brasil, e Cr$ 240,00 para o exterior, incluindo porte. O preço do número avulso é de 60,00, na época, e de Cr$ 70,00, quando atrasado.

Tôda a correspondência, concernente a publicações ou assinaturas, pagamentos, etc., deverá ser endereçada ao encarregado geral, Sr. Edegard Gomes, por intermédio da caixa postal 389, Rio de Janeiro (telefones: 32-1347 e 42-6540).

Os trabalhos entregues para publicação passam à propriedade única dos Anais Brasileiros de Dermatologia e Sifilografia, que se reservam o direito de julgá-los, aceitando-os ou não, e de sugerir modificações aos seus autores. Os que não forem aceitos serão devolvidos, voltando, conseqüentemente, à propriedade plena dos seus autores. Esses trabalhos deverão ser datilografados, em espaço duplo, trazendo no fim a assinatura e o endereço dos autores. As indicações bibliográficas serão anotadas no texto com um número correspondente ao da lista bibliográfica, que virá numerada por ordem de citação e em fôlha à parte, no final do trabalho. Nas indicações bibliográficas deverão ser adotadas as normas do "Quarterly Cummulative Index Medicus", isto é: sobrenome do autor, inicial do nome do autor, título do artigo, nome abreviado do periódico, volume do mesmo, página, mês (ou dia e mês, se o periódico fôr semanal) e ano. A citação de livros será feita na seguinte ordem: autor, título, edição, local da publicação, editor, ano, volume e página. Os trabalhos deverão conter, sempre, um resumo da matéria.

As ilustrações que acompanharem os artigos não acarretarão ônus para os autores quando não ultrapassarem número razoável; as excedentes, bem como as que forem coloridas, correrão por conta dos autores, que serão consultados sôbre o assunto. As ilustrações deverão ser numeradas, por ordem, e marcadas no verso com o nome dos autores e o título do trabalho.

E' vedada a reprodução, sem o devido consentimento dos Anais Brasileiros de Dermatologia e Sifilografia, da matéria nos mesmos publicada.

Os Anais Brasileiros de Dermatologia e Sifilografia não serão responsáveis nem solidários com os conceitos ou opiniões emitidos nos trabalhos nêles publicados.

A abreviatura bibliográfica adotada para os Anais Brasileiros de Dermatologia e Sifilografia é: *An. brasil. de dermat. e sif.*

VOL. 32 (1957) — N. 1 (Março)

TRABALHOS ORIGINAIS:

Reinfecção esporotricósica. Relato de um caso — **A. Padilha Gonçalves e Osmar Mattos** 157

Sôbre um caso de epiteliomatose superficial — **Achiléa Lisboa** 161

BOLETIM DA SOC. BRASIL. DE DERMAT. E SIF.: 169

BIBLIOGRAFIA DERMATOLÓGICA BRASILEIRA: 173

NOTICIAS: 175

ANALISES: 176

INDICES DO VOL. 31 183

Outra

Novidade!

absoluta em Cortisonoterapia!

para as desordens dermatológicas

Dermo-Cortison

LOÇÃO

O QUE É: DERMO-CORTISON LOÇÃO é uma suspensão emoliente de Hidrocortisona acetato (Kendall's) composto F a 0.5% em veículo hidrófilo com 0.25% de petroleína líquida.

EFEITOS COLATERAIS: Nenhum!

INDICAÇÕES:

- Dermatites (atópicas, eczematosas e de contato)
- Dermatites das mãos
- Neurodermatites
- Líquen simples crônico
- Eczemas (atópicas, desidróticas estásicas)
- Sicose numular ou disforme
- Eczema infantil
- Prurido ano-genital

SUPRE MAIS...

Dermo-Cortison

(POMADA DÉRMICA)

Hydrocortisona + Neomicina

LABORATÓRIOS QUIMIOFARMA SOC. LTDA.

Estabelecimento Científico Industrial de Produtos Farmacêuticos

Avenida Brigadeiro Luiz Antônio, 1858 — São Paulo — Brasil